


一觉醒来脖子痛,以为是落枕

# 没想到是颈动脉夹层



楼新江 副主任医师,浙江中医药大学附属第二医院血管外科副主任(主持工作),兼任

浙江省医学会血管外科分会常务委员、浙江省中西医结合学会周围血管病分会常务委员、中国医师协会血管外科学会委员、中国医师协会糖尿病足学会委员、中国微循环学会静脉曲张分会委员。专业从事血管外科临床工作25年,对周围血管疾病的诊治有丰富的临床经验,尤其擅长于下肢静脉曲张和下肢动脉缺血性疾病的手术和介入治疗。

■记者程雪 通讯员沈笑驰

几天前,刘女士早上8点吃完早饭后,又躺下想小憩一下,没成想迷迷糊糊一直到10点左右,被下巴处一种从未有过的痛给“痛”醒了,房间里虽然开着空调,但她发现自己竟然浑身冒汗,稍微转头或说话就很痛。刘女士以为自己落枕了,于是,她来到浙江中医药大学附属第二医院(浙江省新华医院)外科门诊就医,最后查出动脉血栓,颈动脉夹层。所幸及时救治,病情得到控制。

**脖子疼痛以为是落枕,到医院检查竟发现颈动脉血栓**

据当时接诊的普外科医生回忆,“这个患者来的时候精神就不太好,一直说自己右下巴到脖子这块疼,嘴唇有点发白,头上还一直冒汗。触诊发现有颌下、右侧甲状腺区都有压痛。”医生最先诊断的是亚急性甲状腺炎,为进一步确认,为刘女士开了超声检查。

超声检查的时候发现刘女士的颈总动脉明显增粗,里面竟有血栓形成。颈总动脉内压力很高,血栓一旦随血循环进入颅内动脉,患者就随时可能出现脑栓塞、卒中等并发症,甚至危及生命。

血管外科副主任楼新江医生结合刘女士的情况,判断形成这种血栓可能有两种原因,一是大动脉炎,二是动脉夹层。考虑到刘女士病情比较凶险,随即被紧急收入血管外科病房。

为了明确病情,刘女士进行了CT血管造影检查,结果证实为无名动脉和右侧颈总动脉夹层;据了解,颈动脉夹层,是指颈部动脉内膜撕裂导致血流入其管壁内形成壁内血肿,继而引起动脉狭窄、闭塞或动脉瘤。

楼新江医生提醒,高血压患者一定要做好血压的自我监测,平时尽量不要抽烟、饮食要清淡、生活要有规律、要有适当的运动,并且定期来医院检查,避免引发高血压带来的并发症,尤其是引发动脉夹层,这是非常危险的。

健康警示

## 天天喝酒应酬 血糖竟高出常人十几倍

■记者程雪 通讯员张弛

25岁的小胡(化名)是一家大公司的职员,平时应酬比较多。前段时间,小胡喝了很多啤酒,回家后感到乏力,胃口差,进食量明显减少,还伴有恶心。于是,他吃了一点帮助消化的药。几天后,小胡的症状越来越厉害,随后被送到杭州红十字会医院急诊科。当时检测指尖血糖测不出,显示hi值。随后小胡出现了昏迷症状并被送到重症监护室进行抢救。生化检查结果显示:其血糖竟高达120mmol/L,足足比正常人高出十几倍。这么高的血糖状态引起血渗透压突然升高,直接导致小胡出现神志昏迷。

随后的检查结果发现小胡的淀粉酶、脂肪酶明显升高而且甘油三酯也非常高,抽出来的血呈淡黄色,全都是油。糖化血红蛋白也高于常人,达到14.8%,这也证明小胡的血糖已经高了有一段时间了。结合胰腺CT检查,小胡被诊断为高脂性胰腺炎、2型糖尿病高渗状态。

杭州红十字会医院内泌

科主任牟新说,高甘油三脂症诱发急性胰腺炎,是因为过高的甘油三酯堆积在胰腺中,激活的胰酶会使甘油三酯分解为大量游离脂肪酸,剩余未与白蛋白结合的游离脂肪酸有很强的脂毒性,容易损伤胰腺,引发急性胰腺炎。高脂血症性急性胰腺炎,和因酗酒、暴饮暴食、胆道感染以及胆系疾病引发的急性胰腺炎相比,病情更加严重、危急。而且患有糖尿病的人胰腺炎发病率会明显升高。小胡就是不知道自己得了糖尿病的情况下,暴饮暴食、酗酒而导致的急性胰腺炎,同时胰腺炎又加重了胰岛β细胞的损伤,使血糖升高更加明显。

牟主任提醒,对于伴有高脂血症的患者,要严格控制体重、控制饮食,戒烟戒酒的同时还要限制脂肪的摄入,同时,加强运动。对于山楂、芹菜、萝卜等具有降脂效果的水果和蔬菜可适当增加,也可以适量喝些绿茶、咖啡。必要时在医生的指导下服用降脂药物。此外,要定期到医院进行体检,检查肝肾功能、血脂、血糖,如发现异常要及时就诊治疗。

# 爱牙 爱健康 爱孩子

牙齿是人体最重要的器官之一,洁白整齐的牙齿关系到我们一生的健康和美丽。但在我国,龋病、牙周疾病是损害人们

口腔健康的常见病、多发病,更是危害儿童青少年健康和生长发育最常见的口腔疾病。2018年9月20日,是第29次全国爱牙

日,牙齿替我们尝尽人生百味,也将陪伴我们一生,从小呵护牙齿,我们的人生会更加完美。

## 婴幼儿乳牙不齐得治

3岁半到4岁的儿童就可进行矫正

■记者程雪

在刚刚过去的暑假里,7岁的小女孩丽丽(化名)被妈妈带到了杭州口腔医院(城西分院)儿童齿科胡加凤副主任处就诊。小女孩看起来上面部凹陷、下巴相对较长,张嘴后,下前牙包住上前牙的前面,是典型的前牙反颌,俗称“地包天”。

胡加凤解释,“地包天”是一种下颌发育比较前突的畸形牙齿,一般正常的情况下,当上下牙齿咬合时,应该是上前牙咬在下前牙的外面,若相反的话即下前牙咬在上前牙的外面,下颌前突,医学上称为前牙反颌。

据了解,在导致儿童牙齿不齐的原因中,大约有30%的因素是源自于遗传。儿童乳牙早失,上恒牙后移,以及口呼吸、咬手指、伸下巴等不良习惯都有可能出现“地包天”。

前牙反颌也会出现在婴儿身上,其原因往往是妈妈喂奶姿势不正确,或让婴儿躺着用奶瓶喂奶;宝宝养成经常吮手指、咬嘴唇、咬物、吐舌、下颌前伸等习惯

以及奶嘴使用时间过长。

很多家长认为,“乳牙不齐没关系,反正以后也会换恒牙。”其实这种想法是错误的。“乳牙不齐会影响恒牙的牙根、牙槽的骨头,从而影响恒牙的生长发育。”胡加凤解释,一方面,乳牙不齐可能影响恒牙的生长位置不好,恒牙长出后会乱七八槽;另一方面,乳牙不齐会导致恒牙的质量不好,比如新长出的恒牙有洞、有黄点等,也容易产生“特纳牙”,即恒牙的釉质发育不全。

胡加凤告诉记者,乳牙不齐会导致孩子的咀嚼能力下降,没有咀嚼这一动作的刺激,就不能促进牙根骨头的发育,不仅会影响孩子容貌,还会影响孩子的饮食和营养的吸收。

既然乳牙不齐影响这么大,那么什么时候给孩子治疗最合适?胡加凤建议,只要孩子能够配合,治疗时间越早越好,一般情况下下3岁半到4岁都可以。早期治疗相对容易,通过相应的矫治器即可。否则,到了中期就可能需要通过箍牙进行固定矫正;待

## 孩子出现“双排牙”

多半是饮食太精细

■记者程雪

乳牙自然脱落,恒牙随后逐渐萌出,这是小朋友长到六七岁时必然要经历的一个换牙过程。可是,越来越多的小朋友在乳牙和恒牙的替换时期出现“程序错乱”,还没等乳牙“下岗”,恒牙就迫不及待地“上岗”了。

治疗方法一般是拔掉乳牙,让牙医通过“暴力”的方式强制要求乳牙“下岗”,否则,“双排牙”严重影响牙齿的美观与健康。

据了解,之所以会有越来越多的朋友出现“双排牙”,其实

关键问题就出在家长的喂养方式太精细,孩子咀嚼功能不佳导致的。现在的孩子都是家里的宝贝,家长们在喂养上向来非常上心,一些孩子从添加辅食开始,各种食物都是精心研磨,水果一直都是榨汁,最“偷懒”的情况下也得去皮切块。殊不知,这些“爱的呵护”让孩子很少会有机会用牙齿费劲地咬,影响了孩子牙齿的咀嚼功能。

然而,牙齿在小朋友生长发育阶段,如果不通过锻炼来促进颌骨的正常发育,恒牙就会因没有足够的空间长而排列不整齐,

健康常识

## 一根鱼刺破费二三十万

# 喝醋,吞饭 鱼刺卡喉 千万别再土方

■记者羊荣江 通讯员傅妍妍

很多人觉得被鱼刺卡到是件小事,其实不然。磐安县的李阿姨因为一根鱼刺吃尽苦头不说,还花费了二三十万元医疗费。

半年前,李阿姨一家人在饭店聚餐时,不小心被鱼刺卡住。当时一旁的服务员立马给李阿姨倒了一杯醋,喝完醋后的李阿姨症状并没有好转,之后又忍痛咽下了一块馒头。吃了馒头后的李阿姨感觉好了很多,聚餐结束后买了点消炎药服下,本以为事情就这样结束了,然而……

**食道穿孔因鱼刺卡喉**

事发后的第二个月,李阿姨因发热、喉咙、后胸骨疼痛,深呼吸或咳嗽时疼痛加重来磐安县人民医院就诊。

李阿姨告诉医生自己是个糖尿病患者(因此伤口很难愈合),2个月前被鱼刺卡过后喉咙没有正规处理过,这之后便断断续续感觉喉咙不舒服。

医生马上给李阿姨安排了CT检查,检查结果是:食道中上段扩张,后上纵膈多个小液平,后纵膈脓肿;两肺感染性病变;两侧胸腔少量积液。食道穿孔、纵膈脓肿可不是小问题,它会腐蚀血管、破入胸腔,最后感染休克,处理不及时将会危及生命。

**鱼刺卡喉切勿掉以轻心**

鱼刺最喜欢卡在什么地方?俗话说“如鲠在喉”,大多数情况下,鱼刺都是先卡住喉咙的,鱼刺卡喉的第一关在舌根和会厌交界处的“舌会厌谷”;第二关是扁桃体隐窝;第三关比较深,在咽喉部两侧的“梨状隐窝”。

被卡在“舌会厌谷”和“扁桃体隐窝”部位的鱼刺,一般可以用肉眼看到和取出,而卡在“梨状隐窝”及以下部位的鱼刺则要用喉镜、食管镜或食管钡餐透视检查才能找到。

首先,可用清水漱口清理口腔,一些细小的鱼刺有可能就会

随着水流排出,其次,可在家人帮助下检查口腔,用小镊子取出部位不深的小鱼刺,如果自己看不到鱼刺,并且吞了流食后痛感加重、异物感更明显,应立即到医院看急诊。

**如鲠在喉别再用土方**

慌乱中的一些错误处理方法非但不能解除痛苦,还会使人迅速产生急躁和恐惧等不良情绪。譬如大量吞咽固体食物,结果不但鱼刺没被带走,反而会因为吞咽动作带动鱼刺越扎越深,给治疗带来更大的难度。

有些土方如喝醋等也没有效果,试想一下,你把鱼刺放在碗里,倒些醋,放几天,看它不会被软化?所以从咽部一咽而过的食醋怎么可能将鱼刺软化掉呢?

被鱼刺卡住,有些人还会想用手抠喉咙,迫使鱼刺被呕出来,殊不知这样做往往会起反作用,人体在食管与胃相连接处的贲门比较薄弱,反复呕吐,不但不会呕出鱼刺,反而会造成贲门撕裂,导致大出血。

吞饭、喝醋、催吐等民间一些土办法,比鱼刺本身更致命,往往会将鱼刺推向更深处,如果拖延不治,将会造成食管穿孔等严重后果,病人可能需要开胸手术,到时候花费可能是巨额的,实在是得不偿失。



## 儿童蛀牙危害多

涂氟和窝沟封闭可预防蛀牙

■记者程雪

俗话说,牙疼不是病,疼起来要人命。孩子一牙疼起来,没有胃口不说,严重情况下还会哭闹不止,父母们看在眼里,疼在心里。

**蛀牙影响孩子形象和生长发育**

其实,蛀牙的危害远不止于疼痛。杭州口腔医院(城西分院)儿童齿科副主任胡加凤表示,蛀牙不仅影响到孩子的形象、进食,甚至对儿童的心理也会产生一定的影响。

乳牙龋坏严重会造成孩子咀嚼功能降低,营养摄入不均衡,进而影响孩子颌面部和全身的生长发育。“前段时间,我碰到过好几个有严重蛀牙的孩子,都很挑食,整个人看起来都瘦瘦小小的。”胡加凤说。

“乳牙龋坏也可能导致恒牙生长顺序不好。”胡加凤解释,因为产生蛀牙的乳牙会被破坏骨头,就很容易导致恒牙脆弱、容易受伤、牙根短,以及恒牙提前长出等问题。

蛀牙会影响美观,很可能对孩子的心理造成一定的影响,胡加凤补充道,“比如孩子因为有蛀牙就不爱笑、不爱说话、甚至还会产生自卑心理。”

此外,蛀牙在某些情况下也可能导致牙源性病灶感染,具体症状表现为低热、风湿性关节炎、蛛网膜炎、肾炎等。

胡加凤分析,产生蛀牙的原因大致分为三点,首当其冲就是不良的饮食习惯,比如很多孩子偏爱甜食就很容易导致蛀牙;“牙齿本身的质量也会对蛀牙的形成产生一定影响。”胡加凤表示,牙齿的形态、结构和位置与蛀牙发病有明显的关系。乳牙和年轻恒牙的结构和钙化程度都还不够成熟,因此容易受致龋因素

的影响,患龋率高;没有早晚刷牙或饭后漱口、刷牙方法不正确等因素会影响口腔卫生,也容易产生蛀牙。

**涂氟和窝沟封闭都是预防妙招**

儿童产生蛀牙会有如此多的危害,那么预防工作就显得尤为重要。胡加凤表示,“儿童牙齿涂氟是目前国际上一致认可有效的防龋方法,它在国外早就开展了多年,已成为一种常规的儿童牙齿保健方法。”

儿童牙齿涂氟,就是用带有果味的氟化物涂到牙齿表面,让牙齿表面形成面膜一样的保护层。整个过程只需几分钟,安全无痛,特别是对刚长出的牙效果更佳。

“它是一种化学防护方式,原理是增强牙齿表面硬度。对儿童新萌出的牙齿加强钙化,使它们变得坚固。”胡加凤说,氟可以直接抑制口腔中细菌生长,防龋涂氟如同给牙齿穿上一层保护衣,可以有效预防龋坏;如果孩子的乳牙发生早期龋齿,涂氟后可有再钙化的作用;现在有很多小孩的牙齿对冷、热、酸等味道的食物过敏,牙齿经过涂氟后,可防止牙本质过敏。涂氟适用于所有年龄段的孩子,孩子乳牙一长出来就可以涂氟,每隔3-6个月可以进行一次。

此外,窝沟封闭是预防蛀牙的物理方式,用一种高分子复合树脂材料,涂在儿童牙齿窝沟内,液态的树脂在进入窝沟后固化变硬,形成一层保护性的屏障,使牙齿免受食物和细菌的侵蚀,从而增强牙齿抗龋能力。一般是在儿童大牙完全萌出的4年之内进行。

专家建议,牙齿涂氟和窝沟封闭两种预防手段互不干扰,可以同时进行,为孩子牙齿做多重保护。

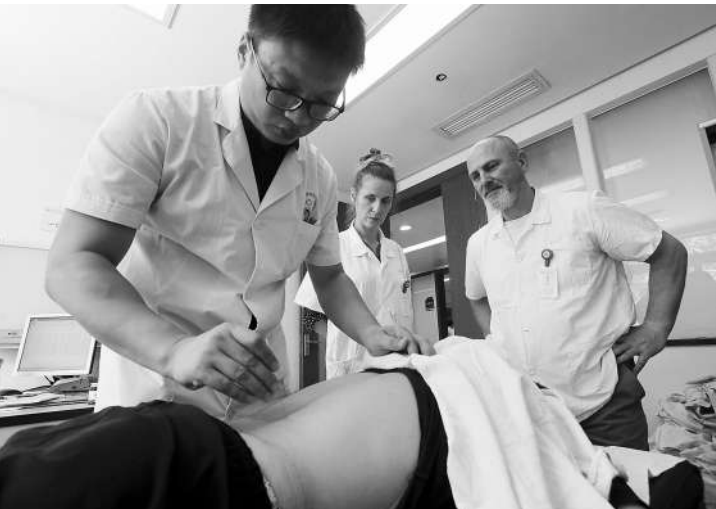健康资讯

## 全国首家国际神经修复学会 血运重建技术培训中心 在诸暨成立

本报讯 记者王艳 通讯员寿小波报道 9月13日,全国首家国际神经修复学会血运重建技术培训中心在诸暨市人民医院成立。

据介绍,国际神经修复学会(IANR)由致力于神经修复研究治疗的多国科学家和临床医生自愿组成,是当今神经修复领域重要国际专业学术组织。学会通过组织各项活动,推动神经修复学发展和提高其学术水平,探讨更多、更新有效治疗干预策略,为人类医学科学发展作出贡献,最终让广大神经疾病患者受益。

## 中医拨针治疗疼痛



在浙江省中医院推拿科,一枚细细的长针,经中医生拨动腰部几下后,患者疼痛症状竟然明显好转。

该院推拿科叶树良主任医师介绍,现代人患颈肩腰腿疾病日渐增多,患病后,往往出现肌筋麻木、肌张力高等症状。拨针针刺疗法类似于小针刀表皮松解术,但又

不刺穿皮下组织,可松懈筋膜等软组织的痉挛、粘连,可治疗肩周炎、腰背痛、脊椎等常见疾病,解除患者病痛。

图为上周,美国巴斯替尔大学中医传统医学10名学员第一次组团来省中医院临床跟师学习拨针治疗疼痛。

记者王艳 通讯员于伟 摄影报道